

# Генетика - кейс 2

Materials for the selected specialty

Тип: Кейсы | Образование: Высшее образование | Специализация: Генетика | Записей: 1 | Кейс: 2 |  
Вопросов: 12

## Генетика - кейс 2

Образование: Высшее образование | Специализация: Генетика

### 1. УСЛОВИЕ СИТУАЦИОННОЙ ЗАДАЧИ

#### 2. Ситуация

Родители обратились к врачу-генетику по поводу уточнения диагноза у сына в возрасте 5 лет. На консультацию ребёнка направил участковый педиатр.

##### 2.1. Жалобы

На задержку моторного и речевого развития.

##### 2.2. Анамнез заболевания

Психо-речевое и моторное развитие с задержкой.

Моторное развитие: голову держит с 2,5 мес., сидит с 10 мес. (после курса массажа), ползает с 11 мес., ходит самостоятельно с 2 лет.

Психо-речевое развитие: первые слова в 2 года, с 3,5 лет фразовая речь.

Знает родителей, просьбы выполняет не все.

##### 2.3. Анамнез жизни

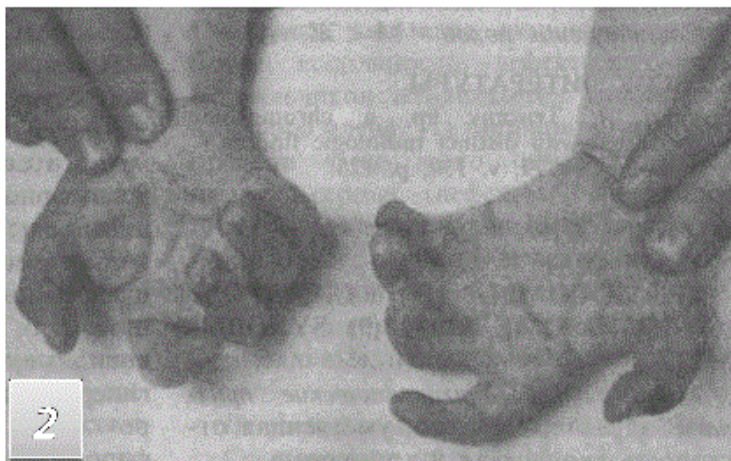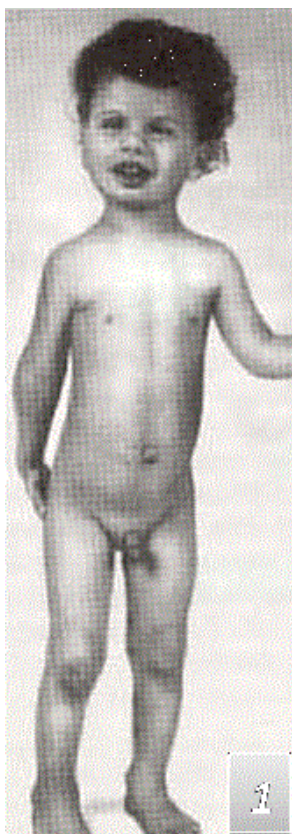Ребенок от первой беременности, протекавшей физиологически. Родители молоды и здоровы: мать – 28 лет, отец – 29 лет, в кровном родстве не состоят.

Роды в срок, самостоятельные. Вес при рождении 3600 г, рост – 51 см. Закричал сразу. Оценка по шкале Апгар 8/9 баллов. Выписаны домой в срок.

Раннее развитие с задержкой.

##### 2.4. Объективный статус

На приеме пробанд – мальчик, 5 лет. Рост на момент осмотра – 106 см (25-50 центиль), вес – 16 кг (10-25 центиль), окружность головы – 54 см (97 центиль).



Объективный статус

## 1. Диагноз

### 1. Вопрос

На фотографии-1 в объективном статусе представлены такие фенотипические признаки как

1. **асимметрия лица, выступающий лоб, широкая спинка носа, вывернутая нижняя губа, крипторхизм**
2. узкое лицо, скошенный лоб, клювовидный нос, узкая нижняя губа, макроорхизм
3. диспропорция лицевой и мозговой части черепа, узкий лоб, аплазия спинки носа, выступающая верхняя губа, гипоспадия
4. плоское лицо, широкий лоб, выступающая переносица, расщелина губы, гипогонадизм

**Правильный ответ: асимметрия лица, выступающий лоб, широкая спинка носа, вывернутая нижняя губа, крипторхизм**

ТЕРМИНОЛОГИЧЕСКИЙ СЛОВАРЬ

Козлова С.И., Демикова Н.С. НАСЛЕДСТВЕННЫЕ СИНДРОМЫ И МЕДИКО-ГЕНЕТИЧЕСКОЕ КОНСУЛЬТИРОВАНИЕ: Атлас-справочник. 3-е изд., перераб. и дополн. М.: Т-во научных изданий КМК; Авторская академия. 2007. 448с., 236 ил.

### 2. Вопрос

На фотографии-2 в объективном статусе обнаружено нарушение строения кистей в виде

1. полидактилии и синдактилии
2. **контрактур межфаланговых суставов**
3. клинодактилии мизинцев
4. брахидактилии

## Правильный ответ: контрактур межфаланговых суставов

### ТЕРМИНОЛОГИЧЕСКИЙ СЛОВАРЬ

Козлова С.И., Демикова Н.С. НАСЛЕДСТВЕННЫЕ СИНДРОМЫ И МЕДИКО-ГЕНЕТИЧЕСКОЕ КОНСУЛЬТИРОВАНИЕ: Атлас-справочник. 3-е изд., перераб. и дополн. М.: Т-во научных изданий КМК; Авторская академия. 2007. 448с., 236 ил.

## 3. Вопрос

Учитывая данные анамнеза, особенности фенотипа, наиболее вероятным предполагаемым диагнозом является заболевание из группы

### 1. хромосомных синдромов

- соединительно-тканых дисплазий
- гипоксически-ишемических поражений ЦНС
- наследственных болезней обмена веществ

## Правильный ответ: хромосомных синдромов

С клинической точки зрения числовые нарушения аутосом характеризуются следующими основными признаками:

- \* внутриутробная или постнатальная задержка роста;
- \* комплекс дисморфических нарушений, особенно аномалий лица, дистальных отделов конечностей и половых органов;
- \* врожденные пороки развития внутренних органов, чаще всего – множественные;
- \* нарушения умственного развития.

Наследственные болезни: национальное руководство / под ред. акад. РАМН Н.П. Бочкова, акад. РАМН Е.К. Гинтера, акад. РАМН В.П. Пузырева. - М. : ГЭОТАР-Медиа, 2012. - 936 с. (Глава 22. стр. 568). ISBN 978-5-9704-2231-1

## 2. Алгоритм молекулярно-генетического обследования (диагноза)

## 4. Вопрос

Для подтверждения диагноза в данном случае необходимо назначить

- определение уровня лактата в крови
- тандемную масс-спектрометрию (анализ спектра ацилкарнитинов и аминокислот в сухом пятне крови)
- общий анализ крови
- анализ кариотипа лимфоцитов периферической крови

## Правильный ответ: анализ кариотипа лимфоцитов периферической крови

Комментарий 1: Клинические показания для постнатального исследования конститутивного кариотипа (периферическая кровь, фибробласты)

У пациента:

- \* Множественные врожденные пороки развития
- \* Множественные микроаномалии развития
- \* Низкий вес при рождении
- \* Умственная отсталость, отставание в психомоторном развитии
- \* Выраженные отклонения в росте (низкий рост, высокий рост) и размерах головы (микроцефалия,

макроцефалия)

\* Отставание в физическом и половом развитии

Кузнецова Т.В., Шилова Н.В., Творогова М.Г., Харченко Т.В., Лебедев И.Н., Антоненко В.Г. Практические рекомендации по обеспечению качества и надежности цитогенетических исследований. Медицинская генетика 2019; 18(5): 3-27 (стр. 23).

Комментарий 2: ...основные показания для проведения цитогенетической диагностики.....

\* Существование у ребёнка множественных врождённых пороков развития.

\* Задержка умственного и физического развития ребенка;

\* Подозрение на хромосомную болезнь на основании клинических симптомов.

Наследственные болезни: национальное руководство / под ред. акад. РАМН Н.П. Бочкова, акад. РАМН Е.К. Гинтера, акад. РАМН В.П. Пузырева. - М.: ГЭОТАР-Медиа, 2012. - 936 с. (Глава 17, стр. 453). ISBN 978-5-9704-2231-1

Комментарий 3: Использование стандартного метафазного анализа дифференциально окрашенных хромосом обеспечивает достаточно эффективную диагностику числовых аномалий хромосом и ряда структурных aberrаций.

Наследственные болезни: национальное руководство / под ред. акад. РАМН Н.П. Бочкова, акад. РАМН Е.К. Гинтера, акад. РАМН В.П. Пузырева. - М.: ГЭОТАР-Медиа. 2012.-936 с. (стр. 458-459)

## 7. Результаты обследования

### 7.1. Анализ кариотипа лимфоцитов периферической крови

mos 47,XY,+8[4]/ 46,XY[26]

## 5. Вопрос

Дополнительным методом для подтверждения диагноза необходимо назначить

- 1. FISH-анализ с центромеро-специфичным ДНК-зондом на центромерную область 8 хромосомы на прямых препаратах лимфоцитов периферической крови**
2. хромосомный микроматричный анализ
3. мультицветное сегментирование 8-хромосомы (mBAND)
4. экзомное секвенирование

**Правильный ответ: FISH-анализ с центромеро-специфичным ДНК-зондом на центромерную область 8 хромосомы на прямых препаратах лимфоцитов периферической крови**

Комментарии: Клиническим показанием для проведения исследования FISH- методом является:

-- клинические признаки, позволяющие предположить мозаицизм по определенному хромосомному синдрому;

-- подозрение на хромосомную аномалию при стандартном цитогенетическом исследовании.

Результаты данных FISH-исследования на интерфазных ядрах (на прямых, некультивируемых клетках крови)дают информацию о количестве гибридизационных сигналов.

Цитогенетические методы диагностики хромосомных болезней Методическое пособие для врачей. Е.К. Гинтер, Т.В. Золотухина, В.Г. Антоненко, Н.В. Шилова, Т.Г. Цветкова, Л.Ю. Жулева, с. 45, с. 59

## 9. Результаты обследования

### 9.1. FISH-анализ с центромеро-специфичным ДНК-зондом на центромерную область 8 хромосомы на прямых препаратах

## лимфоцитов периферической крови

nuc ish ((CER8)x3)[60]/((CER8)x2)[140], т.е. при анализе интерфазных ядер (200) выявлен мозаицизм по хромосоме 8:

в 30% ядер обнаружено по три копии центромерного района хромосомы 8 в каждом ядре, что может соответствовать кариотипу 47,XY,+8;

в 70% ядер обнаружено по две копии центромерного района хромосомы 8 в каждом ядре, что может соответствовать кариотипу 46,XY.

### 3. Диагноз

### 6. Вопрос

Окончательным клиническим диагнозом в данной клинической ситуации является синдром

1. Лежена
2. Дауна, мозаичная форма
3. Ангельмана

#### 4. Трисомии 8 хромосомы, мозаичная форма

**Правильный ответ: Трисомии 8 хромосомы, мозаичная форма**

Комментарии: При мозаичной форме наблюдается два клона клеток – с трисомией и с нормальным кариотипом. Это состояние возникает после оплодотворения, на ранних стадиях эмбрионального развития.

Gardner RJM, Sutherland GR. Chromosome Abnormalities and Genetic Counselling. Oxford University Press. 2011; 4: p. 31-33

Бочков, Н.П. Наследственные болезни/ Н.П. Бочков, Е.К. Гинтер, В.П. Пузырев. - М.:ГЭОТАР Медиа, 2012. - с. 556

### 11. Диагноз

#### 11.1. Трисомия 8 хромосомы, мозаичная форма

### 4. Профилактика (медико-генетическое консультирование)

### 7. Вопрос

В случае планирования супружеской парой дальнейшего деторождения, родителям пробанда

1. показано молекулярное кариотипирование (array-CGH)
2. необходимо назначить экзомное секвенирование
3. необходимо назначить исследование кариотипа

#### 4. дополнительное обследование не показано

**Правильный ответ: дополнительное обследование не показано**

Комментарии: При мозаичной форме наблюдается два клона клеток – с трисомией и с нормальным кариотипом. Это состояние возникает после оплодотворения, на ранних стадиях эмбрионального развития.

У родителей в кариотипе нет никаких изменений, ситуация носит случайный характер.

Gardner RJM, Sutherland GR. Chromosome Abnormalities and Genetic Counselling. Oxford University Press. 2011; 4: p. 31-33

Бочков, Н.П. Наследственные болезни/ Н.П. Бочков, Е.К. Гинтер, В.П. Пузырев. - М.:ГЭОТАР Медиа, 2012. - с. 556

## 13. Результаты обследования

### 8. Вопрос

Риск повторного рождения больного ребенка в семье

#### 1. общепопуляционный

- зависит от возраста матери
- составляет 25 % независимо от пола
- составляет 50% независимо от пола

#### Правильный ответ: общепопуляционный

Комментарии: При мозаичной форме наблюдается два клона клеток – с трисомией и с нормальным кариотипом. Это состояние возникает после оплодотворения, на ранних стадиях эмбрионального развития.

У родителей в кариотипе нет никаких изменений, ситуация носит случайный характер. Риск повторения общепопуляционный.

Gardner RJM, Sutherland GR. Chromosome Abnormalities and Genetic Counselling. Oxford University Press. 2011; 4: p. 31-33

Бочков, Н.П. Наследственные болезни/ Н.П. Бочков, Е.К. Гинтер, В.П. Пузырев. - М.:ГЭОТАР Медиа, 2012. - с. 556

### 9. Вопрос

В качестве профилактики риска повторного рождения больного ребенка в обследованной семье могут быть рекомендованы

- инвазивная пренатальная диагностика
- неинвазивный пренатальный тест

#### 3. пренатальный скрининг беременных

- вспомогательные репродуктивные технологии (экстракорпоральное оплодотворение с проведением преимплантационного тестирования на хромосомные аномалии)

#### Правильный ответ: пренатальный скрининг беременных

Комментарий 1: В дополнительных методах профилактики повторного рождения больного ребенка в данной семье нет, так как имеет место мозаичная форма хромосомной патологии, т.е. наблюдается два клона клеток – с трисомией и с нормальным кариотипом. Это состояние возникает после оплодотворения, на ранних стадиях эмбрионального развития.

Gardner RJM, Sutherland GR. Chromosome Abnormalities and Genetic Counselling. Oxford University Press. 2011; 4: p. 31-33

Наследственные болезни: национальное руководство / под ред. акад. РАМН Н.П. Бочкова, акад. РАМН Е.К. Гинтера, акад. РАМН В.П. Пузырева. – М.:ГЭОТАР-Медиа. 2012.-936 с. - с. 556

Комментарий 2: Однако, при наступлении беременности каждой женщине необходимо пройти пренатальный скрининг беременных.

Порядок оказания медицинской помощи по профилю «акушерство и гинекология (за исключением использования вспомогательных репродуктивных технологий)» (утв. приказом Министерства здравоохранения РФ от 1 ноября 2012 г. № 572н)

### 5. Лечение

### 10. Вопрос

В данной клинической ситуации пациенту показана

## 1. симптоматическая терапия

2. патогенетическая терапия
3. генотерапия
4. этиотропная терапия

### Правильный ответ: симптоматическая терапия

Для многих форм наследственных заболеваний симптоматическое лечение – единственно возможное, позволяющее улучшить качество жизни пациентов.

Наследственные болезни: национальное руководство / под ред. акад. РАМН Н.П. Бочкова, акад. РАМН Е.К. Гинтера, акад. РАМН В.П. Пузырева. – М.:ГЭОТАР-Медиа. 2012.-936 с. - с. 728

## 11. Вопрос

С целью назначения лечения пациенту необходимо рекомендовать консультацию врача

1. терапевта
2. генетика
3. невролога
4. иммунолога

### Правильный ответ: невролога

Комментарии: Согласно п.3.1.2 профессионального стандарта "Врач-невролог", утверждённому приказом Министерства труда и социально Российской Федерации от 29 января 2019 года N 51н, врач этой специальности имеет трудовую функцию - назначение лечения пациентам при заболеваниях нервной системы.

<http://fgosvo.ru/uploadfiles/profstandart/02.046.pdf>

## 6. Вариатив

## 12. Вопрос

Основным механизмом формирования мозаичной формы трисомии является

1. разрывы сахаро-фосфатных связей в молекуле ДНК и аномальная ее репарация
2. постзиготическое нерасхождение гомологичных хромосом
3. слияние диплоидной и гаплоидной гамет
4. нерасхождение гомологичных хромосом в 1-ом делении мейоза

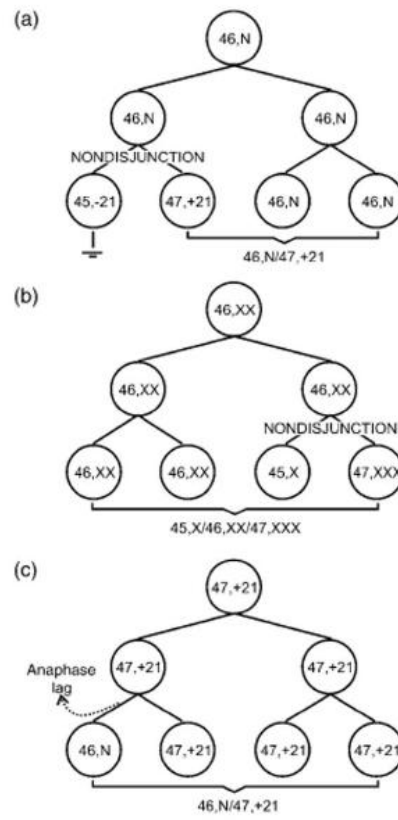
### Правильный ответ: постзиготическое нерасхождение гомологичных хромосом

Комментарии:

Все события происходят после оплодотворения изначально с правильной плоидностью гамет. При митотическом делении происходит нерасхождение хромосом. Показано на примере трисомии 21.

{nbsp}

Gardner RJM, Sutherland GR. Chromosome Abnormalities and Genetic Counselling. Oxford University Press. 2011; 4: 41-42.



B12.JPG